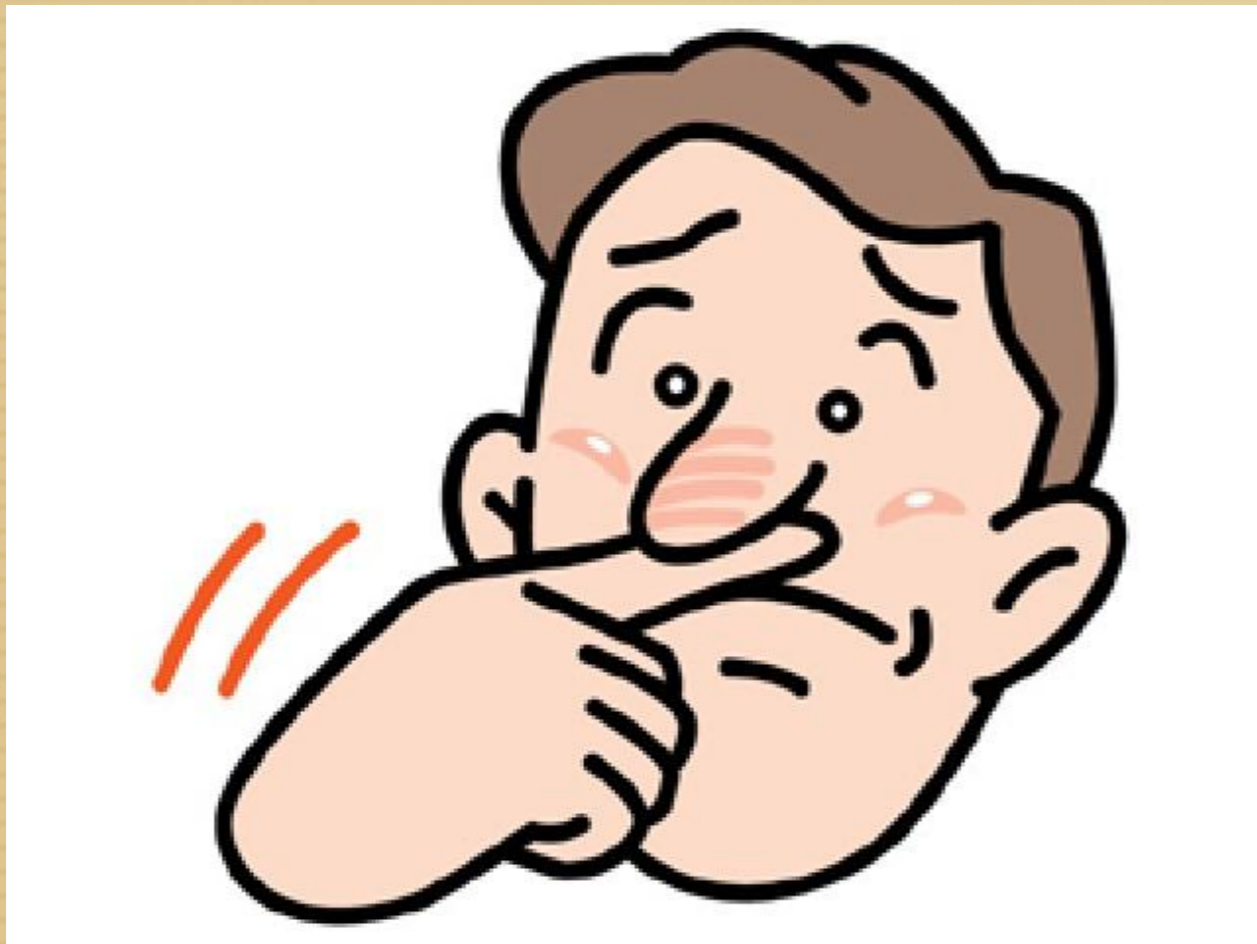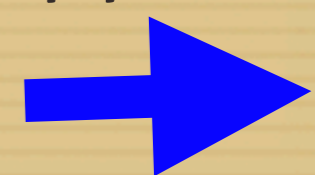





副鼻腔炎

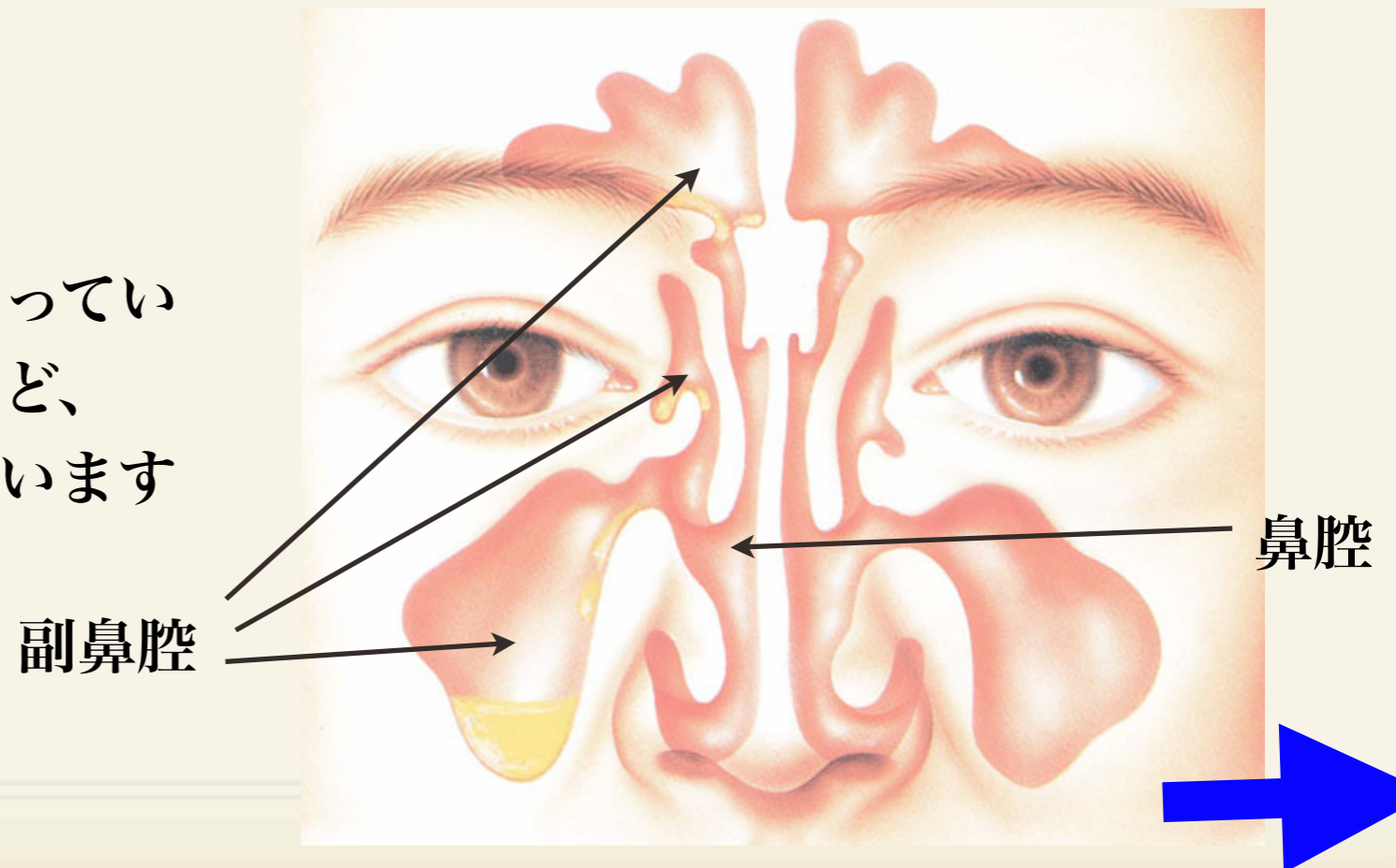
やまおか耳鼻咽喉科



副鼻腔炎とは

- 副鼻腔は、鼻とつながっている空洞で、本来空気が入っていますが、ここに**膿、鼻水がたまったり粘膜が腫れた状態を、副鼻腔炎**といいます
- 副鼻腔炎のことを俗に「**蓄膿症**」ともいいます

副鼻腔と鼻腔の間は細い通路になっていて、風邪やアレルギー性鼻炎など、ちょっとしたことで塞がってしまいます




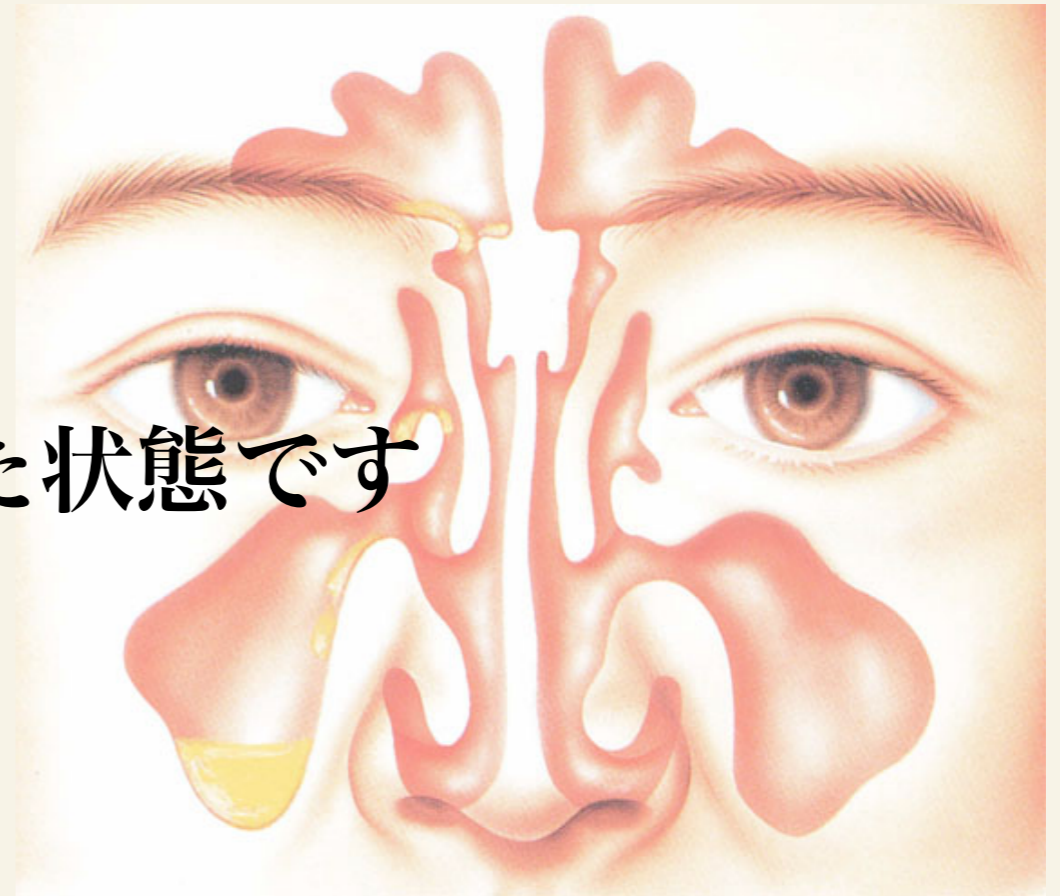
急性副鼻腔炎と慢性副鼻腔炎

急性副鼻腔炎

副鼻腔に細菌感染を起こした状態です

慢性副鼻腔炎

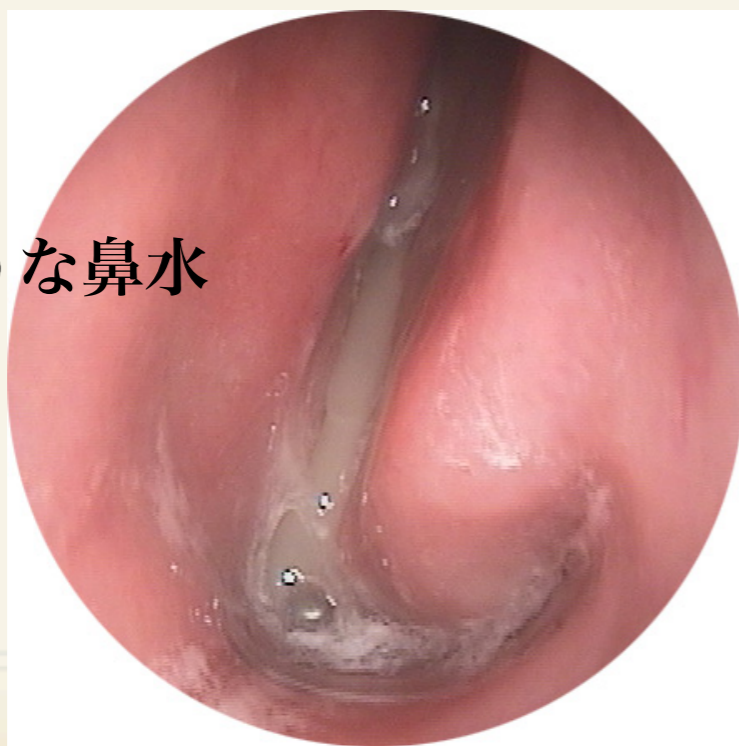鼻腔と副鼻腔の空気の交通が悪くなり、副鼻腔内に膿や鼻汁が貯留し粘膜が腫れた状態がつづきます
アレルギー性鼻炎や急性鼻炎、急性副鼻腔炎をきっかけに起こることがあります。




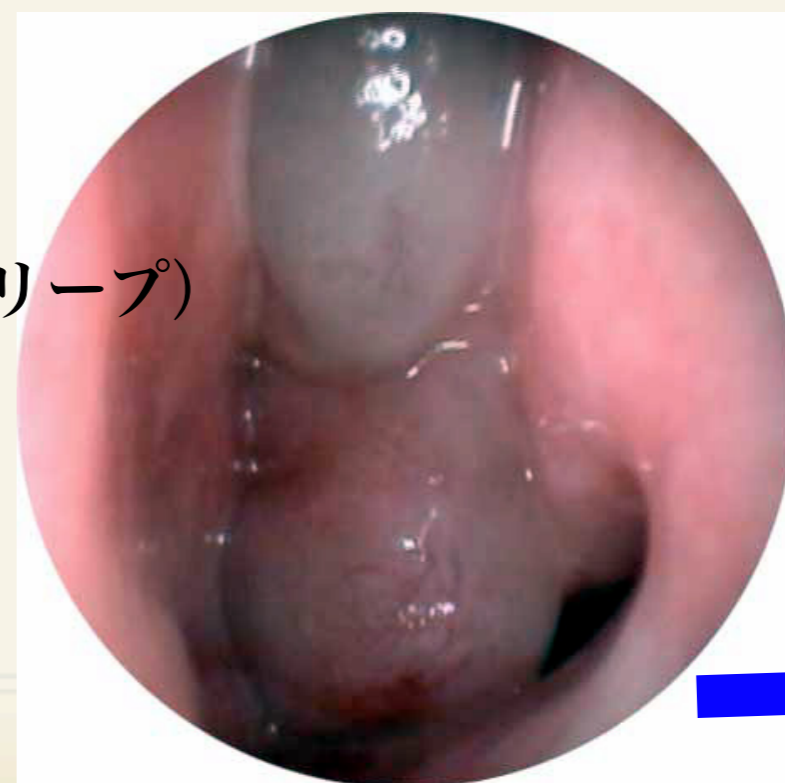
症状は？

- ～ 鼻づまり、黄色や緑色の**鼻水**、粘稠な鼻水、**痰**がらみ、湿った**咳**、鼻が**のどに落ちる**感じ、**におい**が判らないなど
- ～ 急性副鼻腔炎では**頬部**、**眼周囲**の**痛み**、**発熱**、**歯痛**を伴うこともあります
- ～ 慢性副鼻腔炎になると**鼻茸**（鼻のポリープ）ができることもあります
- ～ 症状になれてしまい、**あまり感じない方もいます**

膿のような鼻水

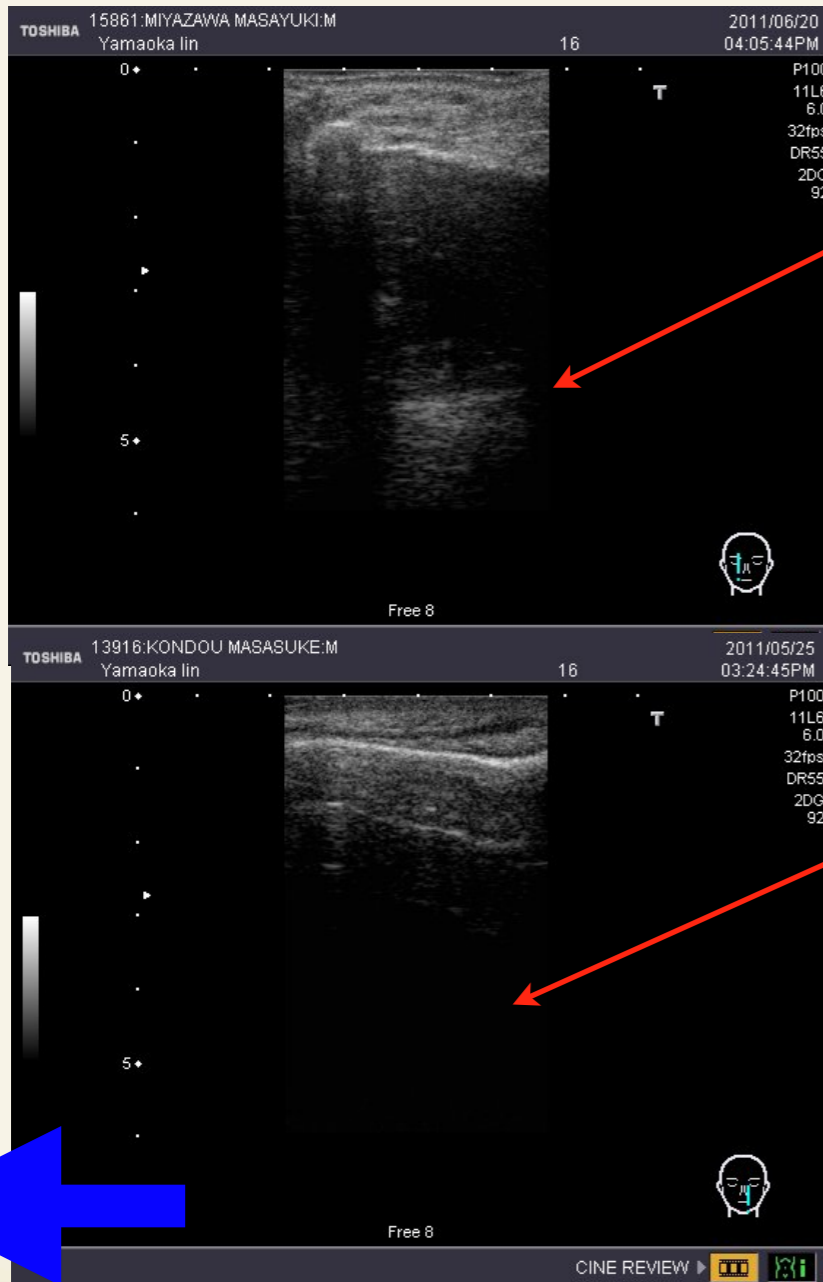


鼻茸（鼻ポリープ）



どうやって判るの？

- ～ 当院では超音波検査で判断しています
- ～ より詳しい検査が必要な場合はCTを撮ります

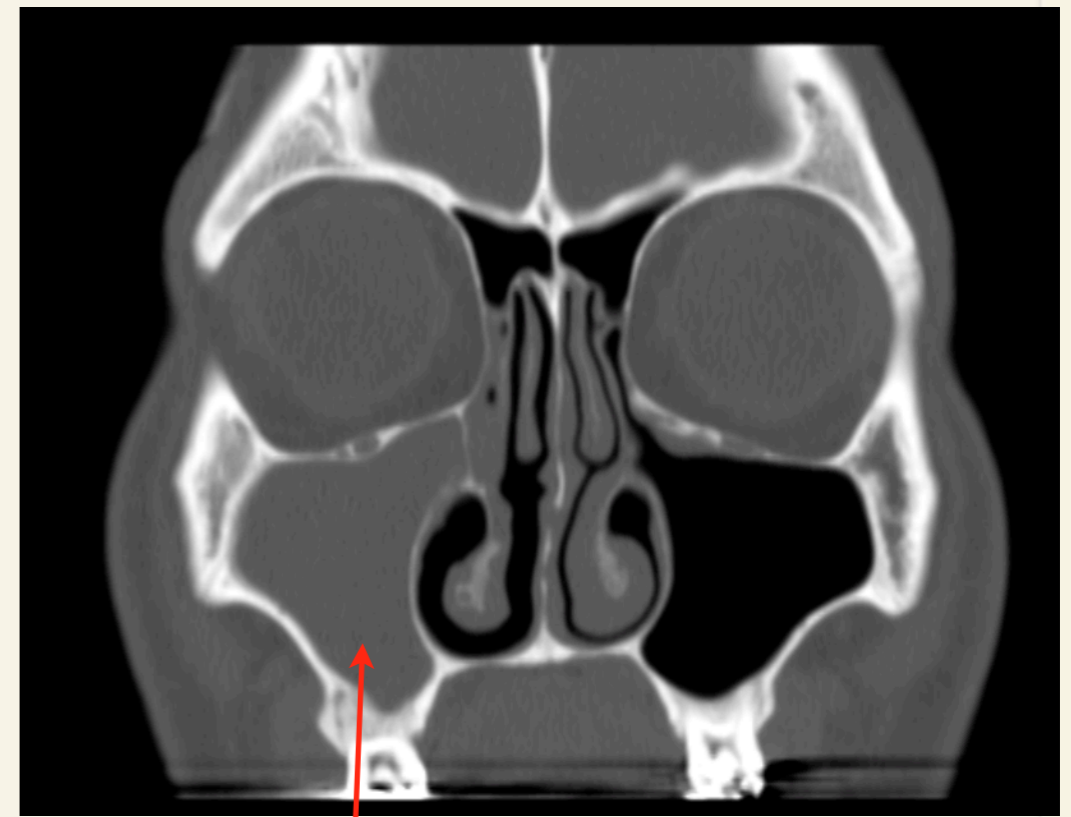


超音波検査


副鼻腔炎があると副鼻腔の後ろの壁が白く見えてきます

副鼻腔炎がなく空気が入っていると壁が見えませんが

CT検査




右の上顎洞（副鼻腔）が灰色で、膿がたまっています
左は黒く抜けて空気が入っています



治療は？～内服治療～

- ～ 副鼻腔炎になってしまうと治るまで、**少なくとも1ヶ月くらい**はかかります
- ～ 急性副鼻腔炎の場合は、強めの抗生剤を1週間使います
- ～ そのあと、弱い抗生剤（マクロライド）を通常の半量で最低4週間、最長3ヶ月間続けます
- ～ 同時に、消炎剤と鼻を抑える抗アレルギー剤を続けます
- ～ **途中でやめると、再燃して治療がやり直しになります**



薬で良くならないときは？～手術～

- ～ 副鼻腔炎の状態をCTで評価します
- ～ 必要に応じて、手術治療を考えます
- ～ 外来でできる手術から、入院してする手術までいろいろな方法があります
- ～ 内視鏡を鼻の入り口から入れて行う手術が多いです

